

БУЗ УР «1 РКБ МЗ УР»

# Рак желудка

# Эпидемиология

*По распространенности рак желудка занимает второе место, уступая раку легких.*

*Мужчины заболевают в 2 раза чаще женщин. Средний возраст от 50 до 60 лет.*

# Этиология

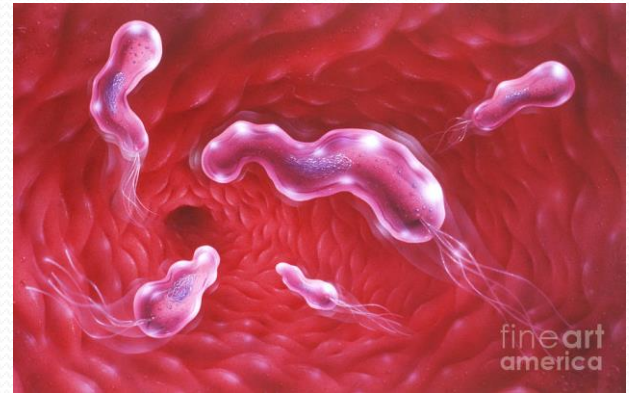## *Пищевые факторы риска*

- *Избыточное потребление поваренной соли и нитратов*
- *Недостаток витаминов А и С*
- *Потребление копченых, маринованных и вяленых продуктов*



## ***Инфекционные факторы***

- *Helicobacter pylori*



## ***Генетические факторы***

- Семейный рак желудка
- Наследственные синдромы, сопровождаемые полипозом ЖКТ

## ***Предраковые заболевания и изменения слизистой желудка.***

- *Аденоматозные полипы желудка*
- *Хронический атрофический гастрит*
- *Желудочно-пищеводный рефлюкс*
- *Дисплазия желудочного эпителия*
- *Кишечная метаплазия*

# Патогенез

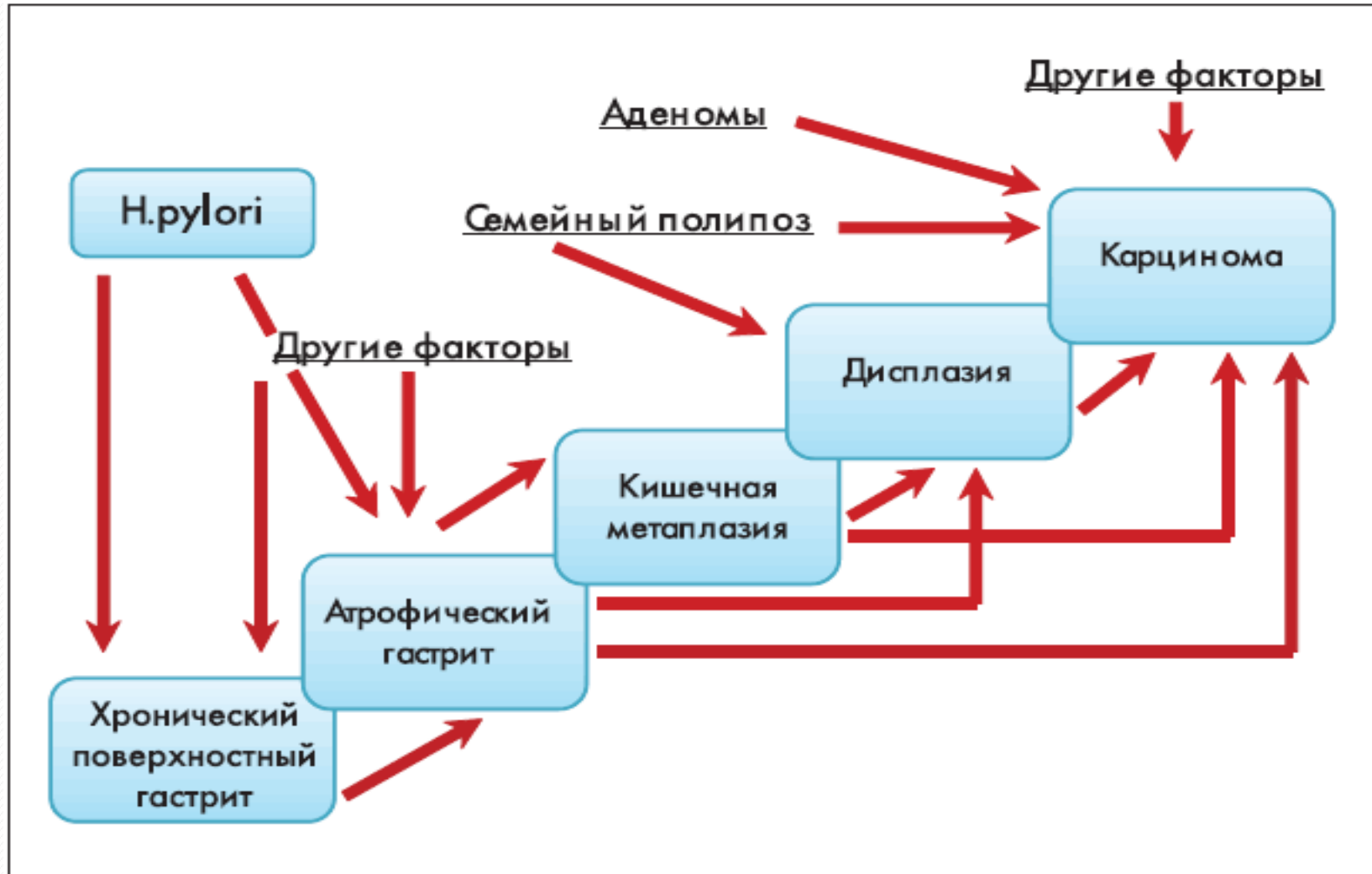


Рис. 1. Морфологическая прогрессия хронического гастрита

# Клиника

## *Местные симптомы*

- *боли в эпигастральной области*
- *анорексия*
- *похудание*
- *тошнота, отрыжка, рвота*
- *тяжесть в эпигастрии*



- *быстрое насыщение*
- *прогрессирующая дисфагия*

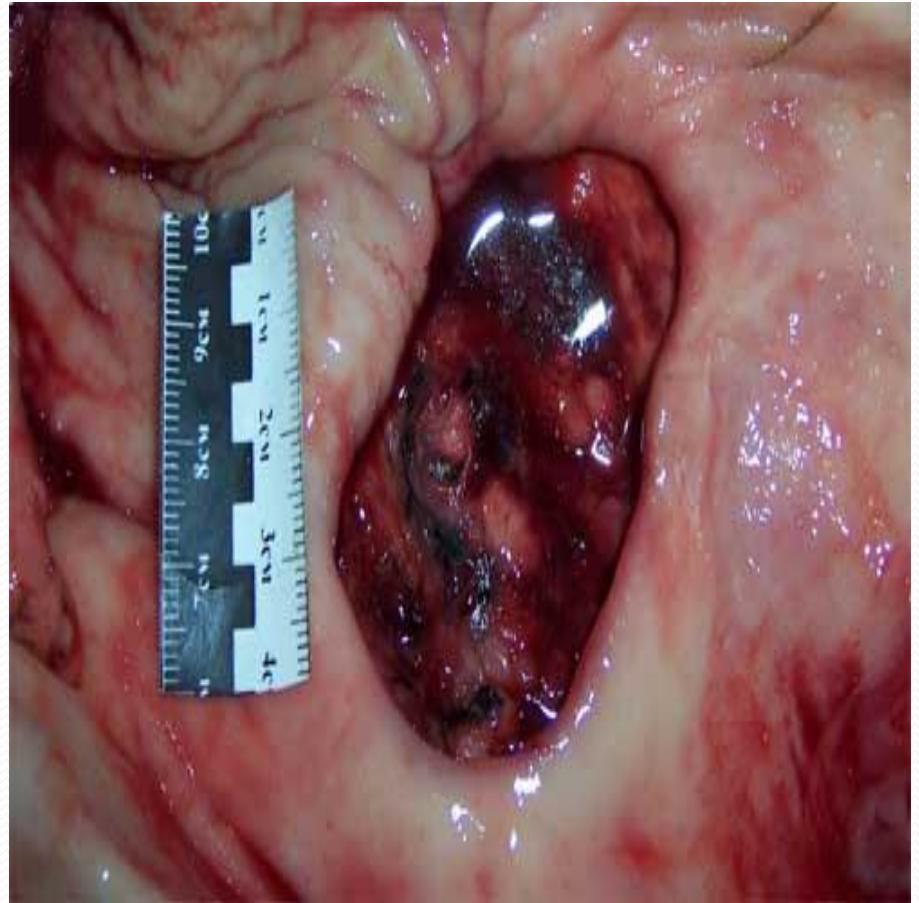## ***Общие симптомы***

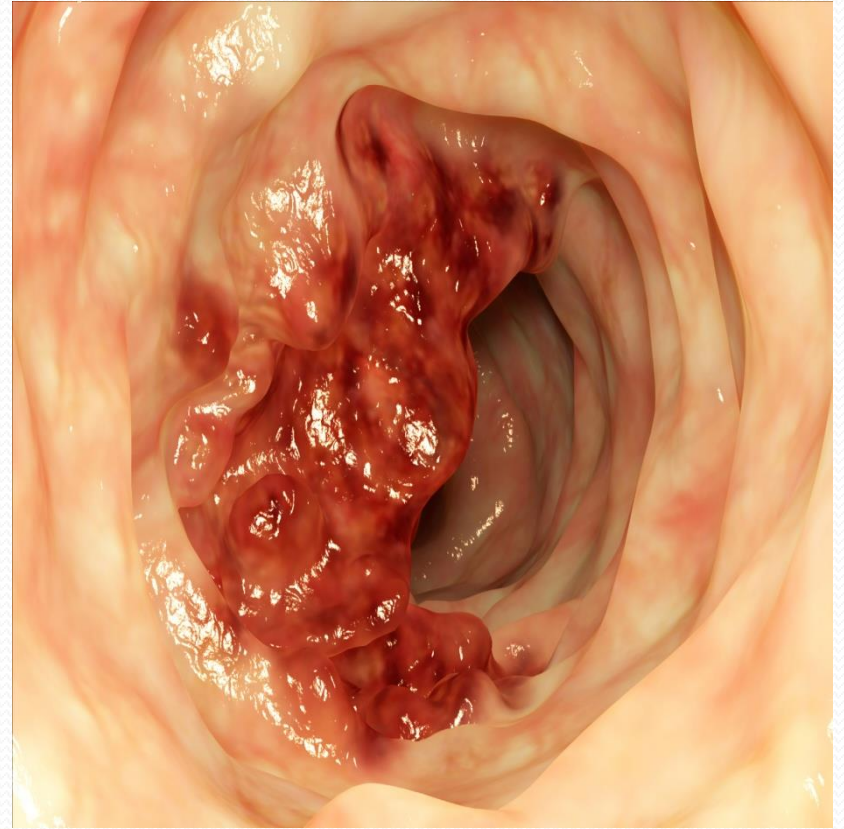
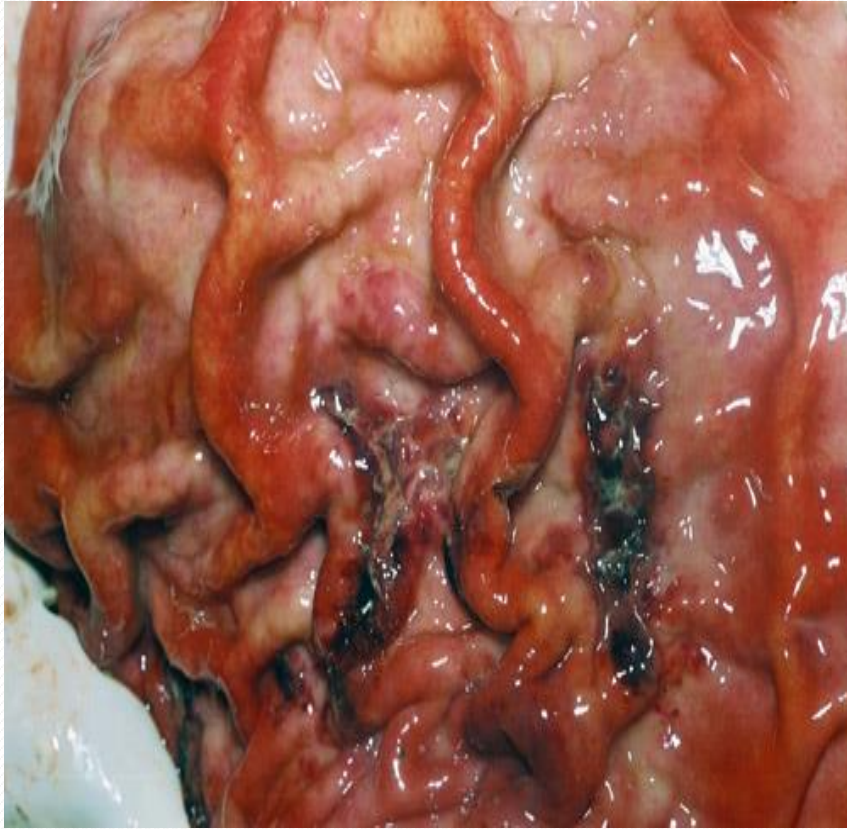
- *общая слабость, утомляемость*
- *снижение работоспособности*
- *психическая депрессия*



# Диагностика

- *жалобы*
- *анамнез*
- *осмотр*
- *лабораторные исследования*
- *инструментальные исследования*





*Лабораторные исследования:  
общеклиническое исследование крови,  
мочи, биохимический анализ крови.  
В качестве опухолевых маркеров  
используют РЭА, СА 72-4, СА 125*

*Инструментальные исследования:*

*Эндоскопическое исследование пищевода, желудка, и двенадцатиперстной кишки с биопсией*

*Рентгенологическое исследование желудка, легких*

*УЗИ органов брюшной полости, забрюшинного пространства, малого таза*

# Профилактика

- *Правильное питание, исключение влияния вредных факторов внешней среды*
- *Своевременное выявление и лечение предраковых заболеваний*
- *Диспансерное наблюдение лиц из групп риска*





ВЕДУ ЗДОРОВЫЙ  
ОБРАЗ ЖИЗНИ,  
А ОН ЗА МНОЙ  
ИДТИ НЕ ХОЧЕТ.